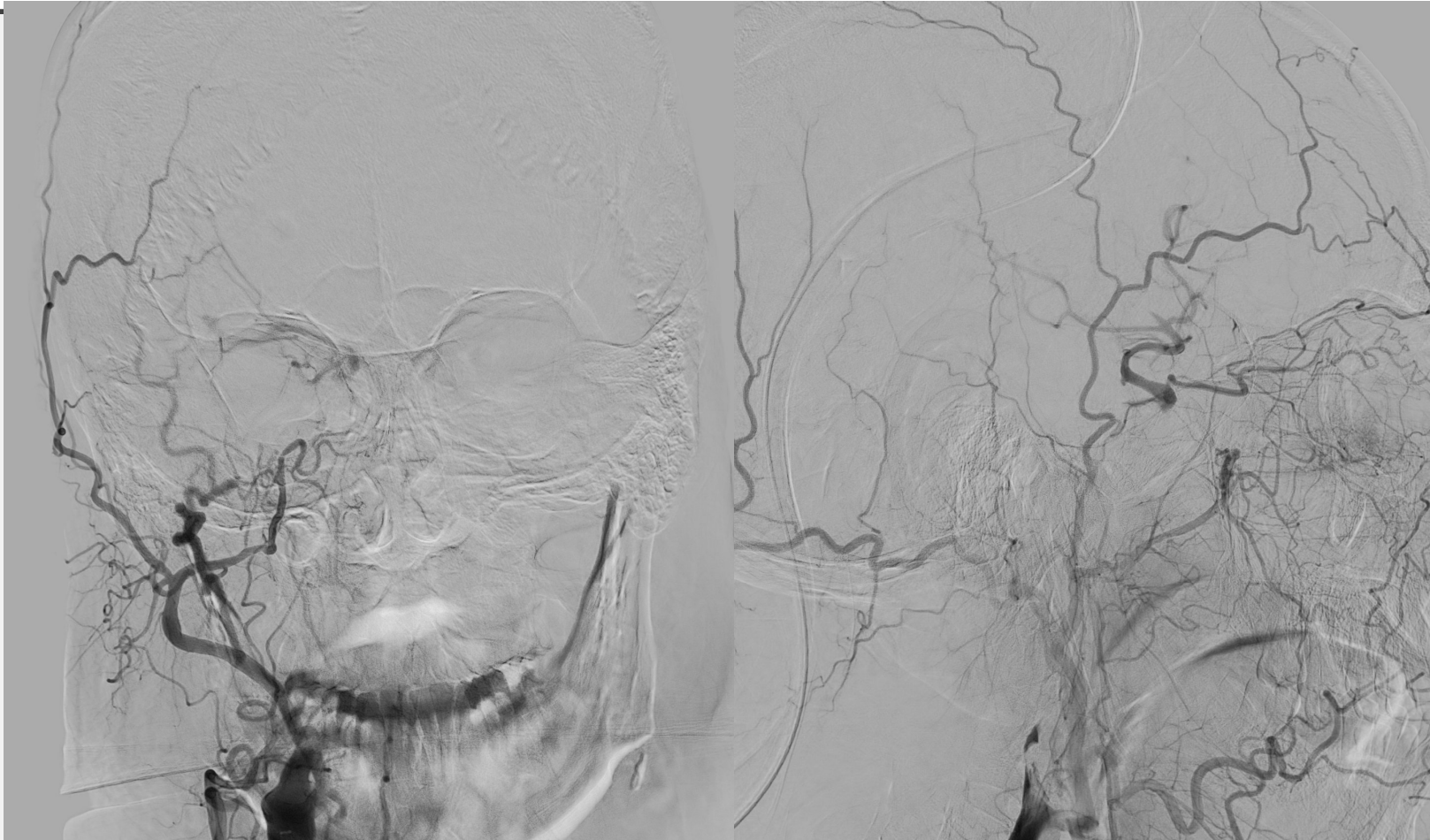


# TROMBECTOMÍA: TANDEM

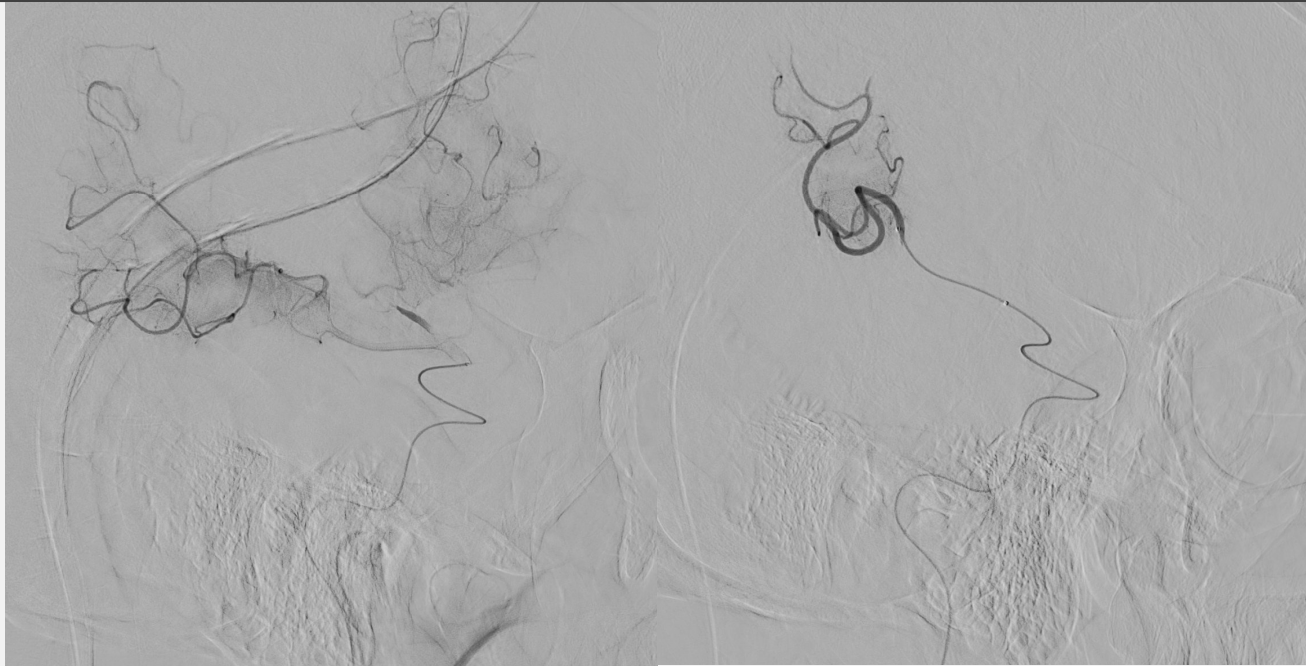
Dr. Santiago Rosati

Neurorradiología Intervencionista

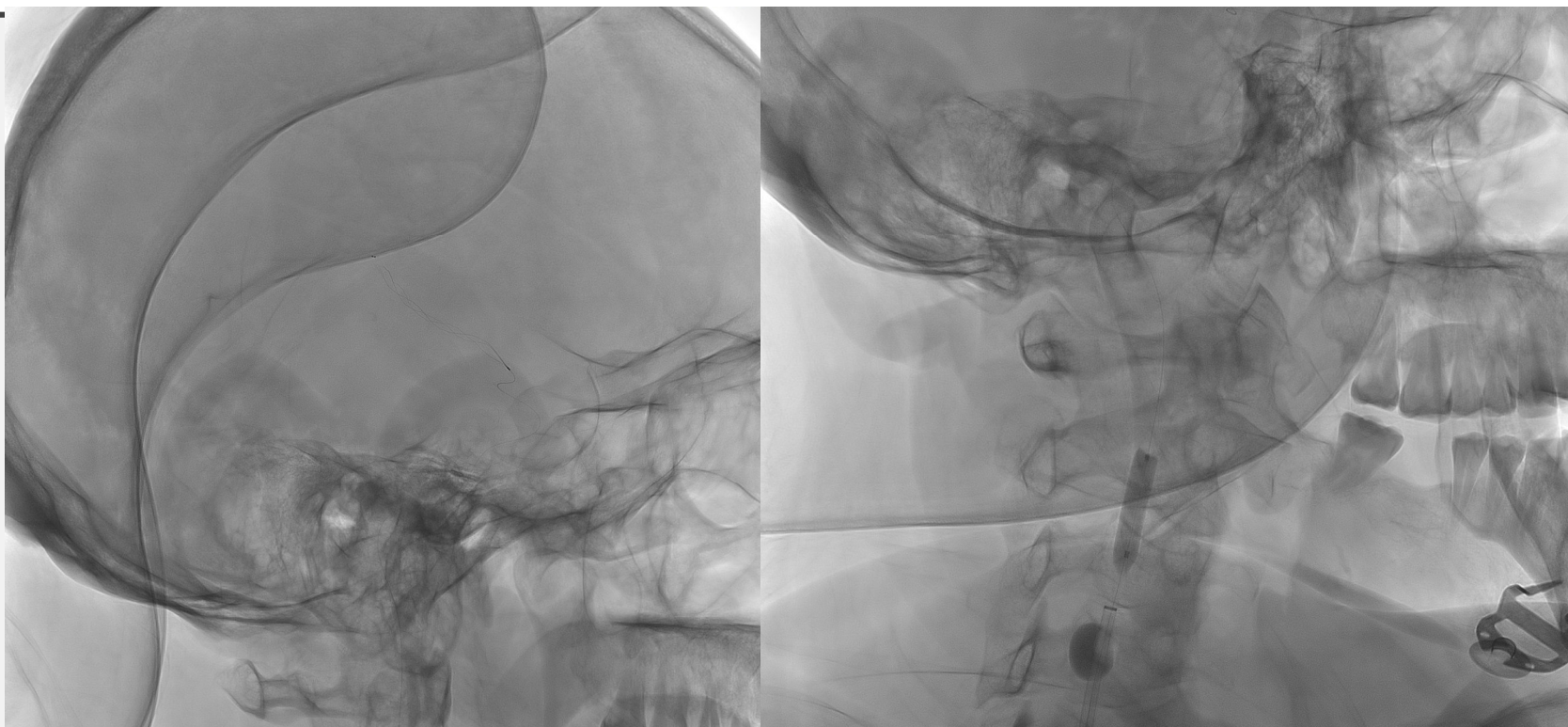
CÓDIGO ICTUS: PACIENTE DE 63 AÑOS DE EDAD, CON ÚLTIMO BASAL A LAS 14:00. NIHSS DE 2, ASPECTS DE 10 Y OCLUSIÓN EN TANDEM ACI Y ACM M2 DERECHA. FIBRINOLISIS NO.



ANESTESIA:SEDACIÓN. HORA DE PUNCIÓN:19:30  
ACCESO:FEMORAL DERECHO  
CATÉTER GUÍA: FLOWGATE 2  
SE CATETERIZAN AMBAS ARTERIAS CARÓTIDAS COMUNES Y ARTERIA  
VERTEBRAL DERECHA. OCLUSIÓN DE ACI Y ACM M2  
DERECHA, MI PERMEABLE A TRAVÉS DE OFTÁLMICA.



HORA DE PRIMERA SERIE INTRACRANEAL: 19:34  
SE CATETERIZA LA ACI DERECHA Y SE REALIZA UN PASE EN ACM M2 CON:  
- CATALYST 5F + TREVO 3X3I: CON EXTRACCIÓN DE TROMBO TICI 3.



SE OBSERVA LEVE ESTENOSIS CON PLACA DISECADA EN ACI PROXIMAL. SE ESPERAN 15 MINS Y SE APRECIA ESTABILIDAD, POR LO QUE NO SE COLOCA STENT.

